



ISSN: 2230-9926


Available online at <http://www.journalijdr.com>

IJDR

International Journal of Development Research

Vol. 12, Issue, 11, pp. 60012-60015, November, 2022

<https://doi.org/10.37118/ijdr.25639.11.2022>



RESEARCH ARTICLE

OPEN ACCESS

ROTURA DE ANEURISMA DE ARTÉRIA BASILAR: UMA REVISÃO INTEGRATIVA

Victória Oliveira Costa*, Antônio Felipe Martins da Silva, Lorena Raquel Oliveira Meneses and Thiago de Souza Lopes Araújo

Curso de Medicina, FAHESP - Faculdade de Ciências Humanas, Exatas e da Saúde do Piauí, Parnaíba/ IESVAP - Instituto de Educação Superior do Vale do Parnaíba LTDA, Parnaíba-PI, Brasil

ARTICLE INFO

Article History:

Received 24th August, 2022

Received in revised form

20th September, 2022

Accepted 29th October, 2022

Published online 30th November, 2022

KeyWords:

Acidente vascular cerebral. Aneurisma.
Artéria Basilar. Rotura.

*Corresponding author:

Victória Oliveira Costa

ABSTRACT

A artéria basilar (AB) é formada pela junção das artérias vertebrais esquerda e direita ao nível do sulco bulbo medular. A rotura de um aneurisma nessa artéria pode acarretar ao paciente desde sequelas leves até a morte, sendo o diagnóstico e um tratamento precoce e um ponto-chave para um bom prognóstico. A rotura desses aneurismas leva à hemorragia subaracnóidea, sendo uma causa importante de mortalidade nos serviços de emergência. O presente trabalho tem como objetivo principal propor a realização de uma revisão bibliográfica acerca da rotura de aneurisma da artéria basilar. Trata-se de uma revisão integrativa sobre o tema: "Rotura de aneurisma da artéria basilar", acerca de suas principais causas, diagnóstico e tratamento. Foram utilizados como descritores as palavras: Rotura, Aneurisma, Artéria Basilar. Os operadores booleanos foram AND e OR nas seguintes bases de dados: Scientific Electronic Library Online (SciELO), Biblioteca Nacional de Medicina dos Estados Unidos (PubMed), Medical Literature Analysis and Retrieval System on-line (MEDLINE) e na Literatura Latino-Americana e do Caribe em Ciências da Saúde (Lilacs), nos anos de 2017 a 2022. O aneurisma de artéria basilar é uma patologia que requer cuidados especiais devido as suas peculiaridades, sendo assim, o presente estudo é de grande relevância para profissionais da saúde uma vez que entender a importância da detecção precoce da rotura de aneurisma da artéria basilar, explicar os riscos, diagnóstico e tratamento do aneurisma cerebral, além de beneficiar futuros leitores deste trabalho, que servirá para que estes profissionais tenham uma visão mais clara dos aspectos envolvidos nesta afecção.

Copyright©2022, Victória Oliveira Costa et al. This is an open access article distributed under the Creative Commons Attribution License, which permits unrestricted use, distribution, and reproduction in any medium, provided the original work is properly cited.

Citation: Victória Oliveira Costa, Antônio Felipe Martins da Silva, Lorena Raquel Oliveira Meneses and Thiago de Souza Lopes Araújo. "Rotura de aneurisma de artéria basilar: uma revisão integrativa.", *International Journal of Development Research*, 12, (11), 60012-60015.

INTRODUCTION

A artéria basilar (AB) é formada pela junção das artérias vertebrais esquerda e direita ao nível do sulco bulbo medular. Corre na superfície anterior da ponte e bifurca-se nas artérias cerebrais posteriores ao nível da fossa interpeduncular, gerando parte do polígono de Willis. Este vaso irriga quase todo o tronco cerebral, grande parte do cerebelo, tanto os núcleos talâmicos, quanto os lobos occipitais e a superfície interna dos lobos temporais do cérebro (TAPIAS-CÁCERES, SUAREZ-PLATA e QUINTERO-OLIVEROS, 2021). Os aneurismas cerebrais são caracterizados por uma dilatação localizada anormal, na forma de protuberâncias ou balões fora de uma artéria, secundária a uma debilidade na lâmina elástica interna. Quando um aneurisma é rompido, ocorre sangramento e gera hemorragia subaracnóidea em 80% dos casos, sendo a principal causa de hemorragia subaracnóidea não associada ao evento traumático (CRUZ, IRIGOYEN e GUZMÁN, 2019).

Os aneurismas da artéria basilar costumam causar hemorragia subaracnóidea com morte súbita, especialmente na população adulta, sendo mais prevalente em homens brancos acima de 60 anos. O risco de rotura é de 1-2% por ano para aneurismas assintomáticos intactos, com maior probabilidade em pacientes com aneurismas múltiplos. Em termos de forma e etiologia, os saculares e congênitos são mais frequentes do que os fusiformes e ateroscleróticos (DAVID e VILLANUEVA, 2017). Aneurismas da ponta da artéria basilar constituem uma das lesões mais complexas para o tratamento cirúrgico, devido à sua localização, profundidade de abordagem e proximidade de estruturas neurovasculares vitais. Elas representam aproximadamente 7% de todos os aneurismas intracranianos. 30% dos pacientes morrem dentro de 24 horas após um sangramento e, se não são tratados, 25 a 30% irão sucumbir dentro do quatro semanas após, devido ao ressangramento, espasmo ou hidrocefalia. Apenas cerca de 30 a 40% dos casos com hemorragia subaracnóidea recuperam para um status independente, com uma taxa de recorrência anual de aproximadamente 3% (DÍAS, ABUD e PONTES-NETO, 2018).

Diante do exposto e tendo em vista a prevalência desta condição na população, o presente estudo tem como objetivo realizar uma revisão bibliográfica acerca da rotura de aneurisma de artéria basilar trazendo os aspectos mais recentes acerca da clínica, diagnóstico e tratamento.

METHODOLOGY

Esta pesquisa trata-se de uma revisão integrativa da literatura atual, com abordagem qualitativa, tendo em vista os procedimentos de análise e interpretação dos dados obtidos. A revisão integrativa foi escolhida para a realização deste trabalho por ser uma abordagem metodológica mais amplamente referida às revisões, permitindo a inclusão de estudos experimentais e não-experimentais para uma compreensão completa do fenômeno analisado. Combina também dados da literatura teórica e empírica, além de incorporar um vasto leque de propósitos: definição de conceitos, revisão de teorias e evidências, e análise de problemas metodológicos de um tópico particular (WHITTEMORE E KNAFL, 2005). A pesquisa na literatura foi realizada através de buscas nas bases de dados: Medical Literature Analysis and Retrieval System Online (Medline), Scientific Electronic Library Online (SciELO), Biblioteca Nacional de Medicina dos Estados Unidos (PubMed) e Literatura Latino-Americana e do Caribe em Ciências da Saúde (Lilacs), utilizando os descritores nas seguintes combinações “Aneurisma and artéria and basilar”, “Rotura and artéria basilar” e “Basilar and aneurysm and rupture” (nas bases de língua inglesa). Tal estratégia de busca foi realizada com o intuito de encontrar o maior número possível de publicações adequadas para a revisão. Os artigos incluídos no estudo foram somente os que estavam inclusos nas plataformas, sendo considerados artigos, teses e dissertações, incluídos e indexados no período entre 2017 e 2022, que tivessem como metodologia principal estudos sobre aneurisma de artéria basilar. Os demais artigos que não se enquadravam nesses critérios foram excluídos. Para análise pós-recuperação da literatura nas bases de dados, os estudos selecionados passaram por leitura criteriosa dos títulos, dos resumos e, posteriormente, dos artigos na íntegra, chegando a amostra final de 08 (oito) trabalhos. Para melhor compreensão da estratégia de busca, os métodos foram demonstrados na Figura 1.

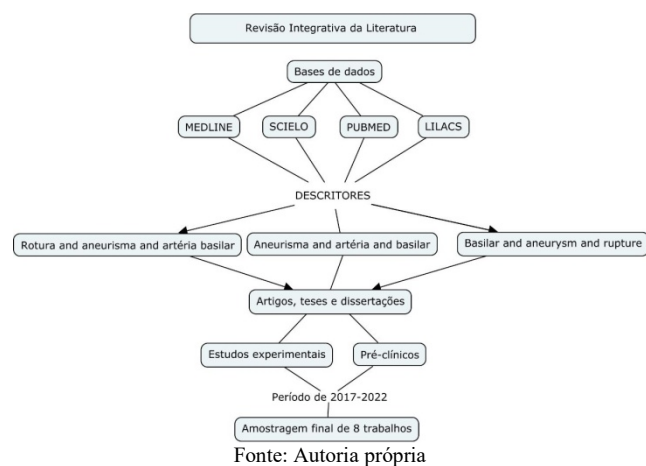


Figura 1. Representação esquemática da metodologia e estratégias de busca utilizadas no estudo

RESULTS AND DISCUSSION

Os textos analisados pelo presente trabalho foram pesquisados nas bases de dados em ciências da saúde, Pubmed, MEDLINE, SciELO e LILACS a partir da combinação dos descritores, e selecionados caso apresentassem relação com a temática. Após a seleção e a leitura na íntegra dos estudos, os dados foram dispostos em tabelas (Tabela 1) e (Tabela 2) com prioridade para as informações relevantes da pesquisa.

Os artigos foram organizados de acordo com a metodologia empregada e os resultados encontrados. O aneurisma da artéria basilar é uma condição rara com grande potencial de lesão neurológica seja por hemorragia subaracnóidea, por compressão do tronco encefálico ou isquemia. Neste caso foi associada a hemorragia originada da face anterior da ponte do bulbo, classificada como FISHER IV. A característica da dissecação arterial é a ocorrência de lesão na camada sub-íntima que causa hemorragia, com posterior desenvolvimento adicional de hematoma intramural e embolização do local de dissecação resultando em isquemia. A incidência estimada é de 0,25 casos por 100.000 pessoas/ano, mostrando o estado atual de subdiagnóstico (SILVA, 2018). Nos países desenvolvidos, houve um declínio progressivo nas taxas de mortalidade da rotura de artéria basilar espontânea: foi 57% na década de 1970, e hoje varia de 26 a 36%. No entanto, a morbidade ainda é significativa, e algum grau de dependência funcional pode afetar cerca de metade dos pacientes que sobrevivem. Vários estudos mostram uma propensão particular de aneurismas de circulação posterior à ruptura. Além disso, eles também têm um prognóstico pior e apresentam maiores dificuldades e requisitos na técnica cirúrgica (SILVA et al., 2017). As apresentações clínicas mais comuns são cefaleia ou dor cervical unilateral em 60% dos casos, associado aos sintomas de isquemia do território da artéria cerebral posterior ou da hemorragia subaracnóidea que podem ser tardios, fato este que ocorreu em nosso caso. O diagnóstico é realizado através de exames de imagem, sendo a ressonância magnética (RM) de encéfalo com angiorressonância - exame padrão ouro, além da angiotomografia dos vasos cérvico-encefálicos e da angiografia cerebral digital. O *doppler* transcraniano tem sido utilizado para fornecer informações como painel de velocidades com curvas espectrais dos segmentos das artérias vertebrais e basilar (VALSECHI et al., 2017). Na maioria dos casos, não há etiologia definida. No entanto, o aneurisma de artéria basilar, pode ser decorrente de fatores genéticos, hipertensão arterial descompensada, trauma, defeitos congênitos da camada média do vaso, aterosclerose, podendo ocorrer em consequência de hábitos alimentares ruins, sedentarismo, obesidade e estresse (DAVID e VILLANUEVA, 2017). O tratamento, na maioria das vezes, é clínico com medicação para controle de hipertensão intracraniana e cirúrgico. Em casos de hemorragia subaracnóidea, com pseudoaneurisma e déficit neurológico com isquemia progressiva, tem sido realizado tratamento por via endovascular, com objetivo de preservação da artéria. Em nosso caso foi realizada embolização do aneurisma. O prognóstico da dissecação isolada da artéria basilar, principalmente nos casos de rupturas da lesão, é pior do que nas dissecações cérvico-encefálicas em geral (AGUIAR et al., 2021). Aneurismas de circulação posterior continuam sendo um desafio para os neurocirurgiões vasculares. A complexa anatomia da fossa posterior, com relação próxima ao tronco cerebral e nervos cranianos, além da profundidade do campo cirúrgico tem encorajado os neurocirurgiões a desenvolver técnicas microcirúrgicas refinadas para acessar aneurismas da circulação posterior (ROTTA et al., 2017). A anatomia complexa torna o tratamento dos aneurismas de artéria basilar tecnicamente desafiador, seja por cirurgia aberta ou por via endovascular. A intervenção endovascular está se tornando a principal via de escolha para o manejo desses aneurismas formidáveis, mas tem limitações. A literatura é escassa em dados referentes ao gerenciamento bem-sucedido desse tipo de aneurisma (PAHL et al., 2017).

Várias técnicas para tratamentos endovasculares de aneurisma de artéria basilar são disponíveis, como bobinas destacáveis Guglielmi, stents, fluxodesviadores e balões. A clipagem cirúrgica pode ser realizada por algumas abordagens cranianas e mesmo por meios endoscópicos, mas acarreta um risco substancial de complicações intra e pós-operatórias (ROTTA et al., 2017). Apesar dos desafios técnicos, o tempo de tratamento para aneurismas rompidos também pode representar uma decisão difícil para os neurocirurgiões. O alto risco de vasoespasm e as condições clínicas devem ser consideradas para o tratamento cirúrgico de aneurismas de circulação posterior rompidos. Em 2 meses de acompanhamento, aneurismas vertebrobasilar rompidos não tratados apresentaram 63% de mortalidade em comparação com 10% dos pacientes tratados cirurgicamente.

Tabela 1. Resultados da busca nas bases de dados após o uso dos descritores

DESCRITORES	PUBMED	MEDLINE	SCIELO	LILACS
	Resultado da pesquisa inicial			
Aneurisma and artéria and basilar	11	0	18	644
Basilar andaneurysmandrupture	260	0	1	111
Rotura and artéria basilar	1	0	1	44
Total				1.091
	Resultado após filtros (idioma português e inglês + texto completo)			
Aneurisma and artéria and basilar	10	0	4	207
Basilar andaneurysmandrupture	173	0	1	82
Rotura and artéria basilar	0	0	1	11
Total				489
	Resultado após filtro de tempo (2017 – 2022)			
Aneurisma and artéria and basilar	0	0	1	33
Basilar andaneurysmandrupture	7	0	0	15
Rotura and artéria basilar	0	0	1	0
Total				57
	Resultado após leitura dos títulos, resumos e textos completos			
Total	2+4+6+1			08

Fonte: Autoria própria

Tabela 2. Sumarização dos estudos que avaliaram a rotura de aneurisma de artéria basilar

Título	Autores	Ano	Metodologia	Resultados
Rescue therapy with stent retrievers for thromboembolism during endovascular treatment of intracranial aneurysm	Junior, et.al.	2018	Estudo de coorte	Concluiu que o <i>stent retriever</i> é uma ferramenta valiosa, rápida e eficaz para restaurar o fluxo sanguíneo, melhorando a segurança do tratamento endovascular.
Microsurgical treatment of basilar tip aneurysms: is it still acceptable?	Pahl, Hendrik, et.al.	2017	Estudo de coorte	Em 23 pacientes que abrigam aneurismas posicionados anteriormente ou em linha reta, todos os aneurismas foram cortados (exclusão completa em todas as angiografias de seguimento). Em dois pacientes com aneurismas posteriormente posicionados, houve pescoço residual.
Retrograde Endovascular Approach for Treating Unruptured Basilar Apex Aneurysms: Two Case Reports and Review of Literature	ROTTA, Marcus Alexandre, et.al.	2017	Estudo experimental	Para essa abordagem, os dados de acompanhamento ainda são faltantes e complicações geralmente são mais comuns do que na abordagem anterograda. No entanto, em casos selecionados, pode ser aplicado por mãos experientes com riscos aceitáveis quando nenhuma outra opção de tratamento (cirúrgica ou endovascular) está disponível.
Surgical Management of Ruptured Posterior Circulation Aneurysms – A Single Center Experience	Silva, João, et.al.	2017	Estudo de coorte	O resultado funcional do nosso grupo de pacientes está principalmente em consonância com o que é descrito em outras séries da literatura. No entanto, há uma tendência para menor mortalidade, mas taxas de morbidade mais altas
Aneurisma Dissecante da Artéria Basilar. Relato de caso	Silva, Jorge, et.al.	2018	Estudo de caso	Após tratamento endovascular com angioplastia e embolização do pseudoaneurisma apresentou evolução neurológica satisfatória.
Surgical Treatment of Posterior Circulation Aneurysms – Anatomical Study and Surgical Technique	Yamaki, Vitor, et.al	2018	Pesquisa bibliográfica	Revisão da literatura com os desfechos mais recentes em relação ao tratamento cirúrgico de aneurismas de circulação posterior
Aneurysm of the Fenestrated Basilar Artery: Case Report and Literature Review	Valsechi, Linoel, et.al	2017	Estudo de caso e pesquisa bibliográfica	Os aneurismas da artéria basilar fenestrada são doenças vasculares raras e complexas e seu tratamento melhorou com o advento da angiografia 3D e o desenvolvimento das técnicas endovasculares.
Abordagem atual aos aneurismas do topo da artéria basilar	Aguiar, Paulo Henrique et.al.	2021	Estudo de coorte	Os procedimentos endovasculares não drenam hematomas, não tratam hidrocefalia nem retiram coágulos das cisternas para prevenir o vasoespasmo. Entretanto é necessário um seguimento a longo prazo para uma avaliação mais precisa.

Fonte: Autoria própria.

Há um bom prognóstico no primeiro mês pós-operatório em 80% dos pacientes operados dentro de 7 dias após a hemorragia subaracnóide, somando-se a isso, o grupo de cirurgia precoce apresentou menor taxa de mortalidade no seguimento de 1 ano (YAMAKI et al., 2018). O tromboembolismo é a complicação mais frequente no tratamento endovascular dos aneurismas intracranianos, causando incapacidade e morte. Como os *stent retrievers* alcançaram altas taxas de recanalização arterial no manejo do acidente vascular cerebral isquêmico, esses dispositivos foram testados como terapia de resgate do tromboembolismo durante a embolização do aneurisma (DEMARTINI et al., 2018).

CONCLUSION

Um atendimento realizado com agilidade, competência e estrutura pode ser fator de grande relevância no prognóstico e na sobrevida do paciente, uma vez que, quando se trata de aneurismas, o tratamento definitivo deve ser instituído o mais rápido possível, visando diminuir ao máximo os danos causados ao paciente. Visto que as sequelas podem ser desde motoras a intelectuais, em vários graus e formas, o custo e a complexidade de uma reabilitação pós-AVCh afeta não somente a vida financeira, como também, a rotina e as relações interpessoais da família cuidadora, trazendo desde consequências físicas (fadiga, dores articulares etc.) a consequências psicológicas (ansiedade, depressão etc.). Portanto, saber reconhecer sinais e sintomas de determinadas doenças é primordial para todos os profissionais de saúde de diversas áreas de atenção, principalmente de doenças que requer intervenções imediatas. O aneurisma de artéria basilar é uma dessas patologias que requer cuidados especiais devido as suas peculiaridades, sendo assim, o presente estudo é de grande relevância para profissionais da saúde, além de beneficiar futuros leitores deste trabalho, para que tenham uma ideia mais clara desta afecção.

Acknowledgements

Os autores declaram não ter recebido auxílios financeiros e/ou similares para a realização deste estudo.

REFERENCES

Aguiar, Paulo Henrique Pires et al. (2021). Abordagem atual aos aneurismas do topo da artéria basilar. *Arquivos Brasileiros de Neurocirurgia: Brazilian Neurosurgery*, 28(04): 148–158.

CRUZ, Carlos Fernando Nicolás; IRIGOYEN, Daniel Campos; GUZMÁN, Gustavo Melo. (2019). Abordaje endovascular en aneurisma grande de la punta de la arteria basilar. *Anales Médicos de la Asociación Médica del Centro Médico ABC*; 64(03): 225–229.

DA SILVA, Jorge Dornellys et al. (2018). Aneurisma Dissecante da Artéria Basilar: Relato de caso. *JBNC-JORNAL BRASILEIRO DE NEUROCIRURGIA*, 28(01): 42–45.

DAVID, Loany; VILLANUEVA, Julissa. (2017). Reporte de caso. Aneurisma roto de la arteria basilar, hallazgo en autopsia médico legal. *Revista de Ciencias Forenses de Honduras*, 3(02):13–6.

DEMARTINI JUNIOR, Zeferino et al. (2018). Rescue therapy with stent retrievers for thromboembolism during endovascular treatment of intracranial aneurysms. *Arquivos de Neuro-Psiquiatria*, 76: 332-338.

DIAS, Francisco Antunes; ABUD, Daniel Giansante; PONTES-NETO, Octavio Marques. (2018). The history of basilar artery occlusion: when art aids science. *Arquivos de neuro-psiQUIATRIA*, 76: 355-357.

PAHL, Hendrik; OLIVEIRA, Matheus Fernandes de; ROTTA, José Marcus. (2017). Microsurgical treatment of basilar tip aneurysms: is it still acceptable?. *Arquivos de Neuro-Psiquiatria*, 75: 697–702.

ROTTA, Marcus Alexandre et al. (2017). Retrograde endovascular approach for treating unruptured basilar apex aneurysms: two case reports and review of literature. *Arquivos Brasileiros de Neurocirurgia: Brazilian Neurosurgery*, 36(02): 128–132.

SILVA, João Monteiro et al. 2017. Surgical Management of Ruptured Posterior Circulation Aneurysms—A Single Center Experience. *Arquivos Brasileiros de Neurocirurgia: Brazilian Neurosurgery*, 36(01): 14–20.

TAPIAS-CÁCERES, Kevin Aarón; SUAREZ-PLATA, José Daniel; QUINTERO-OLIVEROS, Silvia Tatiana. (2021). Accidente cerebrovascular de la arteria basilar: cannabis como factor de riesgo en jóvenes. *Med UNAB*, 24 (02): 262–267.

VALSECHI, Linoel Curado et al. (2017). Aneurysm of the Fenestrated Basilar Artery: Case Report and Literature Review. *Arquivos Brasileiros de Neurocirurgia: Brazilian Neurosurgery*, 36(04): 225–229.

Whittemore R, Knafel K. (2005). The integrative review: update methodology. *J Adv Nurs*. 52(5): 546–53

YAMAKI, Vitor Nagai et al. Surgical Treatment of Posterior Circulation Aneurysms—Anatomical Study and Surgical Technique. *Arquivos Brasileiros de Neurocirurgia: Brazilian Neurosurgery*, 2018; 37 (01): 27–37.
