



ISSN: 2230-9926

Available online at <http://www.journalijdr.com>

IJDR

International Journal of Development Research

Vol. 12, Issue, 03, pp. 54872-54876, March, 2022

<https://doi.org/10.37118/ijdr.24189.03.2022>



RESEARCH ARTICLE

OPEN ACCESS

FASCEÍTE NECROTIZANTE CÉRVICO-TORÁCICA-FACIAL LETAL DE ORIGEM ODONTOGÊNICA: RELATO DE CASO

José Carlos Garcia de Mendonça¹, Rosana Leite de Melo², Ellen Cristina Gaetti Jardim³ and Janayna Gomes Paiva Oliveira⁴

¹Doutor em Ciências da Saúde pela Faculdade de Medicina da Universidade Federal de Mato Grosso do Sul – UFMS. Prof. Associado da disciplina CTBMF na Faculdade de Odontologia da UFMS; Coordenador e Chefe do Serviço de Residência em Cirurgia e Traumatologia Bucomaxilofacial (CTBMF) do Humap/Ebserh/UFMS; ²Mestre em Ciências da Saúde pela Faculdade de Medicina da Universidade Federal de Mato Grosso do Sul. Profa assistente na Faculdade de Medicina/UFMS. Especialista em Cirurgia de Cabeça e Pescoço e Cirurgia Oncológica. Preceptora no Programa de Residência em CTBMF do Humap/Ebserh/UFMS. ³Doutora em CTBMF – Unesp, Profa Adjunta da disciplina de CTBMF na Faculdade de Odontologia - UFMS. Docente/Preceptora do Programa de Residência em Cirurgia e Traumatologia Bucomaxilofacial (CTBMF) do Humap/Ebserh/UFMS; ⁴Doutora em Ciências da Saúde pela Faculdade de Medicina da Universidade Federal de Mato Grosso do Sul – UFMS. Cirurgiã Buco-Maxilo-Facial do Humap/Ebserh/UFMS. Preceptora no Programa de Residência em Cirurgia e Traumatologia Bucomaxilofacial (CTBMF) do Humap/Ebserh/UFMS

ARTICLE INFO

Article History:

Received 08th January, 2022
Received in revised form
17th January, 2022
Accepted 19th February, 2022
Published online 30th March, 2022

Key Words:

Fasceíte, Fasceíte Cervicofacial,
Fasceíte Necrosante.

*Corresponding author:

José Carlos Garcia de Mendonça

ABSTRACT

A fasceíte necrotizante é uma infecção dos tecidos moles que causa necrose do tecido subcutâneo e planos faciais. É polimicrobiana e com tendência à rápida disseminação. Apesar de ser rara na região cervical, quando ocorre, possui na maioria das vezes origem odontogênica. Pacientes imunocomprometidos, principalmente com diabetes mellitus são os mais susceptíveis. Relatamos um caso de fasceíte necrosante de origem odontogênica, na região cervical e torácica em uma mulher de 38 anos, portadora de diabetes mellitus não-controlada, que procurou tratamento tardio. Realizou-se o procedimento cirúrgico imediato e demais cuidados, no entanto, devido a gravidade do caso a paciente faleceu. É de grande importância seu diagnóstico precoce, rápida intervenção cirúrgica, instituição imediata da antibioticoterapia, e manejo adequado de fluídos e eletrólitos, além dos cuidados de suporte de vida para estes pacientes devido à alta taxa de mortalidade atribuída a esse quadro.

Copyright © 2022, José Carlos Garcia de Mendonça et al. This is an open access article distributed under the Creative Commons Attribution License, which permits unrestricted use, distribution, and reproduction in any medium, provided the original work is properly cited.

Citation: José Carlos Garcia de Mendonça, Rosana Leite de Melo, Ellen Cristina Gaetti Jardim and Janayna Gomes Paiva Oliveira. "Fasceíte Necrotizante Cérvico-Torácica Facial Letal de Origem Odontogênica: Relato de caso", *International Journal of Development Research*, 12, (03), 54872-54876.

INTRODUCTION

A fasceíte necrotizante (FN) é uma entidade rara definida como sendo um processo infeccioso grave representado por extensa necrose do tecido subcutâneo e fâscias superficiais, com preservação parcial da pele suprajacente e da musculatura abaixo do processo (Green & Dafoe 1996; Umeda *et al.*, 2003; Park *et al.*, 2012; Bucak *et al.*, 2013). Vários termos têm sido usados para descrever este distúrbio, incluindo gangrena hospitalar, erisipela gangrenosa ou necrotizante, gangrena estreptocócica hemolítica, fasceíte supurativa, Gangrena de Fournier ou Síndrome de Fournier, sendo esta última

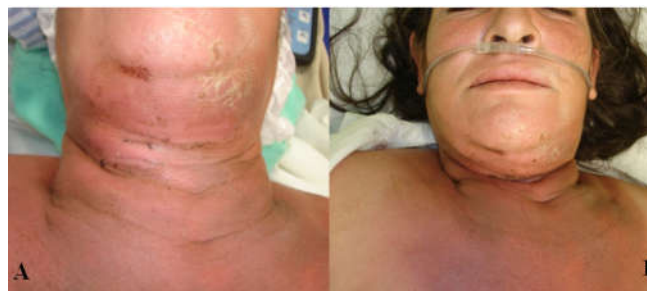quando somente acomete a genitália masculina (Green & Dafoe, 1996; Obiechina *et al.*, 2001). Pode ocorrer em todas as idades, mas a maioria dos pacientes têm menos de 40 anos e não há predileção pelo sexo ou raça e acomete até mesmo pessoas saudáveis (Green & Dafoe, 1996; Obiechina *et al.*, 2001). Apesar de poder ocorrer em qualquer região do corpo, a parede abdominal, o perineo e as extremidades são os lugares mais comuns da infecção e raramente pode ser visto na região maxilofacial e cervical (Senes *et al.*, 2002). Bettina *et al.*, 2006, afirmaram que a incidência de ocorrer a doença na região cérvico-facial gira em torno de 2,6%, estando associada a uma alta taxa de mortalidade de 6 – 76%.

A FN pode ocorrer em todas as idades, mas a maioria dos pacientes têm menos de 40 anos e não há predileção pelo sexo ou raça acometendo até mesmo pessoas saudáveis (Murray *et al.* 2012; Nabeela Riaz *et al.*, 2018). No entanto, quando ocorrem na região maxilofacial e cervical, a maioria dos casos tem origem odontogênica, envolvendo abscessos dentários e doença periodontal crônica, ou faríngea; evoluindo com extensa necrose e formação gasosa no tecido subcutâneo e fascial subjacente, com elevado índice de mortalidade em torno aproximadamente 40% (Suehara *et al.*, 2008; Vallim *et al.*, 2016; Lima Júnior *et al.*, 2020). A infecção geralmente ocorre principalmente em pacientes cronicamente debilitados ou susceptíveis, como aqueles com diabetes mellitus, alcoólatras, pacientes imuno deprimidos, usuários de drogas intravenosas, insuficientes renais crônicos, pacientes com doenças vasculares periféricas, com arteriosclerose, e desnutridos (Alvarez *et al.*, 2012; Helcher & Bakley, 2019). A FN geralmente ocorre depois da introdução de um patógeno dentro do espaço subcutâneo. A inoculação pode ocorrer por algum ponto de ruptura da superfície da pele ou mucosa, tais como: corte, abrasão, queimadura, laceração, contusão, picada de inseto (Oguz *et al.*, 2012; Bettina *et al.*, 2006; Freire *et al.*, 2014).

Geralmente a FN é causada pelo sinergismo de bactérias de grande agressividade, sendo sua natureza polimicrobiana, composta normalmente de bactérias da flora residente na cavidade oral (Abe *et al.*, 2017; Hechler & Blakley, 2019), incluindo a associação de estreptococos, e de bactérias aeróbicas e anaeróbicas gram-negativas produtoras de -lactamase, facultativas e obrigatórias (Roberson *et al.*, 1996; Shaikh *et al.*, 2010). É acompanhada de altas taxas de mortalidade em torno de 27% a 40%, podendo alcançar até 60%. Isso em razão da liberação de toxinas pelos patógenos destas bactérias potencialmente virulentas na corrente sanguínea, causando sepse (Puvanendran *et al.*, 2009; Weiss *et al.*, 2011). Muitas complicações da fasceíte cervical necrotizante (FCN) estão descritas, como a obstrução das vias aéreas, trombose da veia jugular, ruptura e erosão de grandes vasos, pneumonia aspirativa, mediastinite, empiema, abscesso pulmonar e neuropatias cranianas como as meningites (Mastros & Broniatowski, 1998. Sarna *et al.*, 2012). Com a progressão da doença pode ocorrer mio-necrose e escurecimento da pele devido a trombose dos vasos nutrientes que passam através dos planos fasciais infectados. Se o tratamento cirúrgico imediato não for realizado ou se o paciente se encontrar num estágio tardio da infecção, invariavelmente ocorrerá um quadro de toxicidade sistêmica, falência múltipla dos órgãos e consequentemente óbito (Umeda *et al.*, 2003; Lima Júnior *et al.*, 2020). O objetivo deste trabalho é descrever um caso clínico de fasceíte necrosante cervical (FNC) com extensão torácica de origem odontogênica de uma paciente de 38 anos. A paciente era portadora de diabetes mellitus tipo 2 e apresentou-se ao atendimento emergencial em estado muito grave com comprometimento sistêmico. Discorremos os procedimentos clínico-cirúrgicos e as complicações da septicemia que levou a paciente ao óbito.

Metodologia e Relato de Caso: Paciente N.G, gênero feminino, 38 anos, leucoderma, proveniente da zona rural de Campo Grande - MS, deu entrada no setor de emergência do Pronto Atendimento Médico do Hospital Universitário Maria Aparecida Pedrossian da UFMS, conduzida pelos familiares. A família relatou história de dor odontogênica intensa em evolução há 20 dias, com aumento de volume em região submandibular esquerda e febre não mensurada. O quadro clínico progrediu com aparecimento de hiperemia da pele das regiões submandibular e cervical, disfagia e trismo, mas não procurou nenhuma ajuda profissional. Há 2 dias do atendimento houve o aparecimento de manchas escuras violáceas e irregulares no tórax e hiperemia das mamas com áreas arroxeadas. A família relatou que a paciente apresentava como doença de base diabetes mellitus e não estava fazendo uso de medicação específica para diabetes e nem de antibióticos. A família relatou ainda que a paciente não havia sofrido nenhum tipo de trauma na região. Na abordagem clínica na sala de emergência a paciente mostrava-se apática, pouco comunicativa, confusa, dispnéica e taquicárdica. Os sinais vitais revelaram pressão arterial de 100 x 60 mmHg, frequência cardíaca 106 bpm, e

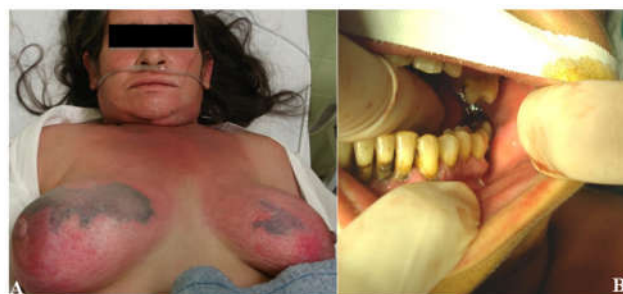temperatura de 37,5 °C (febrícula). O exame clínico extraoral revelou edema difuso e eritematoso da região submandibular e cervical anterior, bilateralmente, estendendo-se para a região torácica. A pele da região torácica encontrava-se fosca e escurecida, porém, com ausência de bolhas ou vesículas (Figura 1).



Fonte: autores.

Figura 1. Aspecto clínico no momento da admissão. A: Observa-se edema difuso e eritematoso da região submandibular e cervical, bilateralmente. Na região submandibular esquerda nota-se área isquêmica e ressecada. B: Notar oxigenoterapia por cateter nasal. Notar a pele edemaciada, fosca e escurecida em direção à região torácica

As mamas se apresentavam edematosas, eritematosas e com manchas “arroxeadas ou enegrecidas” na superfície, sugestivas de necrose subjacente, não havendo gangrena ou escaras. Pôde-se sentir crepitação gasosa detectada durante a palpação na região torácica. No aspecto intraoral a paciente apresentava higiene oral insatisfatória com vários elementos dentários cariados e doença periodontal avançada e com mobilidades severas. Notou-se ainda, tumefação e drenagem de coleção purulenta via intra-sulcular nos dentes 36 e 37, quando submetidos à palpação digital. O dente 38 encontrava-se ausente (Figura 2).

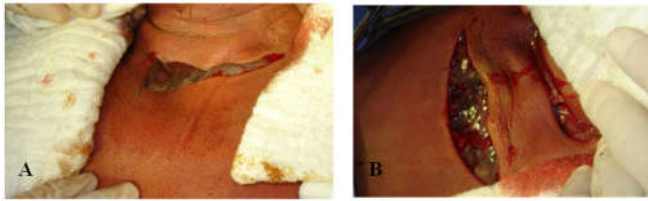


Fonte: autores.

Figura 2. A. Notar envolvimento torácico e áreas enegrecidas em ambas as mamas, devido à trombose dos vasos nutrientes da pele, sugestiva de necrose subjacente. B: Aspecto clínico intraoral onde se observa higiene oral insatisfatória, doença periodontal crônica e gengiva edemaciada em torno dos elementos dentários 36 e 37

Os achados laboratoriais mostraram leucocitose (14.500 mm³) e glicemia (565 mg/dl). Iniciou-se a oxigenoterapia por cateter nasal, com objetivo de fornecer concentração adicional de oxigênio para facilitar adequada oxigenação tecidual. O diagnóstico clínico foi sugestivo de fasceíte necrotizante cervicofacial (FNC) com envolvimento torácico em estágio avançado. O esquema terapêutico imediato foi o uso de Ceftriaxone em associação com Clindamicina, por via intravenosa (IV), junto aos demais cuidados e medicações de suporte de vida, e a decisão cirúrgica para desbridamento foi tomada. A paciente foi internada e levada imediatamente ao centro cirúrgico pelas equipes de Cirurgia Bucomaxilofacial e Cabeça e Pescoço, onde foi submetida à anestesia geral para drenagem e desbridamento dos espaços envolvidos. Duas incisões cervicais foram realizadas através da pele, platisma e camada superficial da fáscia cervical do pescoço. A primeira incisão ou cervicotomia anterior, de aproximadamente 10cm de extensão, e a outra, na região imediatamente abaixo da junta manúbrio-esternal de aproximadamente 15cm de extensão.

A drenagem revelou um exsudato de cor âmbar e odor fétido. Uma amostra do fluido foi coletada para cultura e determinação da sensibilidade antibióticos (Figura 3).



Fonte: autores.

Figura 3. A: Primeira incisão na região cervical anterior. Notar a drenagem de exsudato purulento de cor âmbar que exalava odor “fétido”. B: Segunda incisão ligeiramente abaixo da junta manúbrio esternal

O tecido celular subcutâneo encontrava-se sem sangramento, necrosado e com pouca aderência, destacando-se facilmente à manipulação cirúrgica. Foi encontrada uma fâscia cinzenta e necrosada “fétida”, que firmou o diagnóstico em FN (Figura 4).

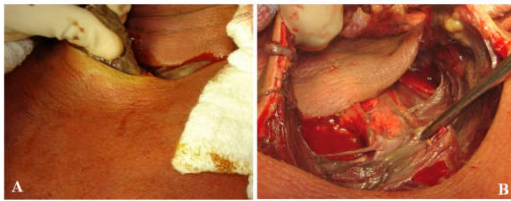


Figura 4. A: Notar a pouca aderência do tecido subcutâneo à manipulação cirúrgica e ausência de sangramento. B: Notar o comprometimento da fâscia, de cor cinzenta e necrosada

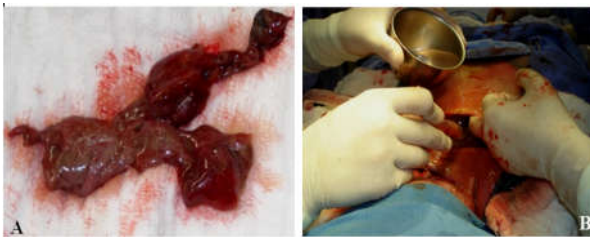

Figura 5. A: Tecido subcutâneo e fâscia necrótica removidos. B: Exploração da ferida cirúrgica e irrigação (lavagem) abundante com SF 0,9%

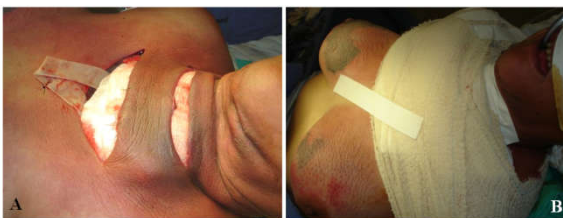

Figura 6. A. Curativo com carvão ativado com prata e inserção de drenos de Penrose. Notar que os retalhos cutâneos não foram aproximados B: Curativo compressivo

O material obtido foi encaminhado para exame anatomopatológico. As feridas cirúrgicas foram profusamente irrigadas com solução salina isotônica a 0,9%, e em seguida, colocou-se nas feridas como curativo carvão ativado impregnado com prata, devido ao seu efeito bactericida e controle do odor fétido do local. Drenos de Penrose foram inseridos e as feridas foram protegidas com gazes e atadura. (Figura 6). Realizou-se também exodontias múltiplas dos elementos dentários comprometidos pela doença periodontal, com o propósito de eliminar o foco primário da infecção. Após o procedimento cirúrgico, a paciente permaneceu aos cuidados da equipe de terapia intensiva sedada e com intubação orotraqueal, para estabilizar seus sinais vitais e a hiperglicemia. Planejou-se novos desbridamentos conforme a evolução da paciente. O resultado do exame bacteriológico não revelou crescimento bacteriano, por limitações técnicas. O exame anatomopatológico revelou tecido fibro-adiposo e fâscia muscular necrosados. Corroborando mais uma vez com o diagnóstico clínico-cirúrgico de FNC. Apesar de todos os cuidados intensivos a paciente não evoluiu bem nas primeiras 24 horas do procedimento apresentando taquicardia (FC: 112 bpm), hipotensão (PA: 95 X 60 mmHg), anemia (Hb: 11%), hemólise (Eritrócitos: 3,5 m/mm³- Hematócrito: 32%), e ainda com hipocalcemia (6,9 mg/dL), hipotassemia (2,3 mmol/L) e hipomagnesemia (0,8 mg/dL) e com diurese concentrada. Aproximadamente 30 horas após o procedimento a paciente foi a óbito por choque séptico e falência múltipla de órgãos.

DISCUSSÃO

Devido às características anatômicas e apesar do uso de antibióticos adequados, as infecções dos espaços profundos se disseminam através das fâscias cervicais, originam abscessos e envolvem estruturas vitais como as vias aéreas superiores, vísceras cervicais e órgãos torácicos (Stevens, 2005). Normalmente, os abscessos que envolvem os espaços secundários, tais como o espaço retrofaríngeo e o pré-vertebral podem comunicar-se com o mediastino superior, e causar uma mediastinite (Sarna *et al.*, 2012; Pinho *et al.*, 2020). Há um consenso na literatura que estabelecido o diagnóstico, o tratamento deve ser instituído imediatamente e consiste em reposição volêmica, desbridamento cirúrgico precoce, com retirada de todo material necrótico, incluindo a fâscia; e a utilização de antibióticos de amplo espectro (Weiss *et al.* 2011; Antunes *et al.*, Bucak *et al.*, 2013; Hupp *et al.*, 2015). No caso relatado a paciente foi prontamente internada e todas as providências acima descritas foram tomadas. No tocante ao desenvolvimento da infecção, há a trombose dos vasos nutrientes da pele, fazendo com que a mesma adquira uma aparência fosca e escurecida com progressão para demarcações violáceas, marrons e/ou negras (Obiechina *et al.*, 2001; Umeda *et al.*, 2003; Hupp *et al.*, 2015), características estas compatíveis com as do relato desse caso. Diversos autores afirmam que existe um estadiamento clínico da progressão da doença proposto para auxiliar no diagnóstico dessa condição, baseando-se nos sinais clínicos cutâneos e são divididos em três estágios. O primeiro estágio, considerado precoce, envolve sinais clínicos da inflamação, com edema, dor, rubor, sensibilidade na região e perda da função. O segundo estágio ou intermediário apresenta a formação de bolhas e vesículas, além dos sinais do primeiro estágio. O terceiro estágio ou avançado engloba os sinais dos estágios anteriores e envolve crepitação, anestesia e necrose da pele (Ord & Coletti, 2009; Freire *et al.*, 2014). No caso apresentado, houve eritema, edema, e perda da função com limitação da abertura bucal. Não havia bolhas ou vesículas, porém, era notório o avanço da doença, que envolveu crepitação na região cervical e torácica, além de áreas enegrecidas na pele das mamas, sugestivas de necrose subjacente, caracterizando a rápida evolução da doença para o terceiro estágio, necessitando de intervenção imediata, além de antibioticoterapia de amplo espectro e suporte hemodinâmico. É comum os pacientes com FN mostrarem-se fracos, apáticos, confusos, com episódios febris, taquicardia, taquipneia, hipotensão e leucocitose (Umeda *et al.*, 2003; Puvanendran *et al.*, 2009; Murray *et al.*, 2012). No presente relato, a paciente apresentou-se apática, confusa, taquicárdica, taquipneica, com hipotensão e leucocitose. Sendo essas manifestações sistêmicas compatíveis com sepse

(Morantes & Lipsky, 1995; Costa *et al.*, 2004). A FN é a mais importante das infecções que acometem os diabéticos, devido ao risco de rápida evolução para sepse, até falência de múltiplos órgãos e sistemas (Hasham *et al.*, 2005; Lee *et al.*, 2011). A paciente do caso relatado era portadora de diabetes mellitus tipo 2, estava descompensada e não fazia uso de medicamentos, que comprometeu suas defesas naturais, principais responsáveis pelo combate dessa infecção, deixando a paciente mais susceptível à sepse. Formação gasosa sob a pele acontece em cerca de 50% dos casos, que pode ser palpável e é percebida pela presença de crepitação durante a palpação da região acometida (Umeda *et al.*, 2003; Ord & Colleti, 2009). No presente relato, a formação gasosa foi palpável e percebida pela crepitação dos tecidos envolvidos na região cervical anterior e torácica. Para Berlucchi *et al.*, 2007, a região da cabeça e pescoço é um local incomum de acometimento da FN. Quando esta região é acometida a infecção é mais frequente na região cervical anterior (60% dos casos), seguido pela face com acometimento em torno de 17%. A paciente desse relato apresentou sinais infecciosos na região submandibular, cervical anterior, bilateralmente, com extensão torácica. Mao *et al.* 2009, relataram a sobrevida mais pobre dos pacientes portadores de FNC com extensão torácica (60%) quando comparados com aqueles sem extensão torácica (100%). A FN afeta, a princípio, o tecido subcutâneo profundo e a fáscia superficial. Os tecidos mais superficiais e a pele são acometidos secundariamente. O diagnóstico é eminentemente clínico e corroborado pelos achados intraoperatório, que incluem a pouca aderência do tecido subcutâneo, ausência de sangramento e fáscia com alteração de cor e necrosada. O exame anatomopatológico da fáscia é considerado padrão-ouro para o diagnóstico e deve ser solicitado a todos os pacientes durante o desbridamento, mesmo naqueles casos em que o seu aspecto macroscópico se apresenta normal (Stevens *et al.*, 2005).

Durante o procedimento cirúrgico do caso, o tecido subcutâneo encontrava-se necrosado, sem aderência e sem sangramento e a fáscia com alteração de cor e necrosada. Observou-se ainda, a preservação da musculatura abaixo da fáscia necrosada. Com base dos dados clínicos e transoperatório, firmou-se o diagnóstico em FNC. Realizou-se múltiplas exodontias, com o objetivo de remoção do foco primário da infecção. Nesse momento, observou-se drenagem de pus através dos alvéolos dos elementos 36 e 37. Myers *et al.*, 2000, em seus estudos, revelaram que 81% dos casos FN cervicofacial tiveram início a partir dos segundos ou terceiros molares inferiores. Salienta-se que no relato desse caso havia história progressiva de infecção odontogênica não tratada, com aumento de volume em região submandibular esquerda, que supostamente teve início na região dos molares inferiores ipsilateral. O exame anatomopatológico confirmou a doença e revelou tecido fibro-adiposo e fáscia muscular necrosados. O resultado do exame bacteriológico não pôde revelar o tipo de crescimento bacteriano. A cultura do material colhido, no procedimento cirúrgico, poderá auxiliar durante a identificação dos microrganismos envolvidos e a sensibilidade aos antibióticos. Os métodos diagnósticos por imagem podem fornecer informações adicionais, úteis ao diagnóstico. Contudo, na maioria das vezes, os achados são pouco específicos e não são imprescindíveis para a abordagem cirúrgica (Stevens *et al.*, 2005). De acordo com a propagação da doença, a literatura preconiza que mesmo após o desbridamento inicial, novos desbridamentos poderão ser realizados repetidamente tantas vezes forem necessários (Bettina *et al.*, 2006; Edlich *et al.*, 2010; Freire *et al.*, 2014; Lima-Jr *et al.*, 2020). Nesses casos, os desbridamentos por etapa em diferentes zonas anatômicas comprometidas visa diminuir o tempo cirúrgico e a perda maciça de sangue (Yao Wang & Hsin-Chien Chen, 2021). De acordo com Cheng *et al.* (2015), a drenagem cirúrgica frequente e o desbridamento são chaves para bons resultados. Devido à grande propagação da infecção, decidiu-se realizar novos desbridamentos em outros momentos, até que todo o processo necrótico infeccioso fosse eliminado. No entanto, a paciente teve complicações e foi a óbito algumas horas após o desbridamento inicial, por choque séptico e falência múltipla de órgãos. De uma maneira geral, o tratamento da FN difusa ou severa associada à hiperglicemia e ao choque séptico é um desafio clínico e está associado a uma alta taxa de mortalidade (Cheng *et al.*, 2015).

Pacientes com FN podem evoluir ao óbito de forma súbita e a taxa global de mortalidade atinge entre 25 a 73%. A principal complicação, presente em quase metade dos pacientes com FN, chama-se síndrome do choque tóxico, condição fulminante determinada pela Coagulação Intravascular Disseminada (CIVD) e falência múltipla de órgãos (Taviloglu & Yanar, 2007; Suehara *et al.*, 2008; Weiss *et al.*, 2011; Freire *et al.*, 2014).

Considerações Finais

A FN trata-se de uma infecção agressiva, com disseminação rápida através dos planos fasciais, possuindo uma flora microbiana mista. Clinicamente os sinais e sintomas da doença são dependentes do estágio da evolução. A paciente do caso relatado era portadora de diabetes mellitus e no momento da admissão hospitalar estava descompensada e não fazia uso de nenhum medicamento para o controle da doença. Em pacientes imunodeprimidos o choque pode ocorrer, uma vez que são as defesas naturais do paciente os verdadeiros responsáveis pela cura. A FN de origem odontogênica com envolvimento da região cervico-torácica, é considerado extremamente rara e o envolvimento das mamas a torna ainda mais peculiar.

Agradecimentos

O presente trabalho foi realizado com apoio da Fundação Universidade Federal de Mato Grosso do Sul – UFMS/MEC-Brasil.

REFERÊNCIAS

- Abe, M.; *et al.* Cervical necrotizing fasciitis of odontogenic origin in a healthy young patient with out pre-systemic disorders. *Journal of Oral and Maxillofacial Surgery, Medicine and Pathology.* v.29, n.4, p. 341-344, 2017.
- Alvarez, G.S.; Siqueira, E.J.; Oliveira, M.P.; Martins, P.D.E. Fasceíte necrotizante após aplicação de injeção intramuscular. *Revista Brasileira de Cirurgia Plástica.* v.27, p.651-4, 2012
- Antunes, A.A.; *et al.* Extensive cervical necrotizing fasciitis of odontogenic origin. *Journal of Craniofacial Surgery.* v.24, n.6, p. e594-e597, 2013.
- Berlucchi, M.; Galtelli, C.; Nassif, N.; *et al.* Cervical necrotizing fasciitis with mediastinitis: a rare occurrence in pediatric age. *American Journal of Otolaryngology.* v. 28, p.18-21, 2007.
- Bucak, A.; *et al.* Facial paralysis and mediastinitis due to odontogenic infection and poor prognosis. *Journal of Craniofacial Surgery.* v.24, n.6, p.1953-1956, 2013.
- Cheng, N.C.; Tai, H.C.; Chang, S.C.; Chang, C.H.; Lai, H.S. Necrotizing fasciitis in patients with diabetes mellitus: clinical characteristics and risk factors for mortality. *BMC Infectious Diseases.* v.15, p.1-9, 2015.
- Costa, I.Z.M.; Cabral, A.L.S.V.; Pontes, S.S.; Amorim, J.F. Fasceíte necrosante: revisão com enfoque nos aspectos dermatológicos. *Anais Brasileiros de Dermatologia, Rio de Janeiro.* v.79, n.2, p.211-224, 2004.
- Edlich, R.F.; Cross, C.L.; Dahlstrom, J.J.; Long, W.B. Modern Concepts of the Diagnosis and Treatment of Necrotizing Fasciitis. *The Journal of Emergency Medicine.* v.39; n.2, p.261-265, 2010.
- Freire, F.F.P.; *et al.* Fasceíte Necrotizante Facial Causada por Infecção Odontogênica. *Revista de Cirurgia e Traumatologia Buco-maxilofacial.* v.14, n.1, p.43-48, 2014.
- Green, R.J.; Dafoe, D.C.; Raffin, T.A. Necrotizing Fasciitis. *Chest.* v.110, n.1, p.219-10, 1996.
- Hasham, S.; Matteucci, P.; Stanley, P.R.; Hart, N.B. Necrotising fasciitis. *BMJ.* v.330, p.830-3, 2005.
- Hechler, B.L.; Blakey, G.H. Necrotizing soft tissue infection following routine third molar extraction: report of two cases and review of the literature." *International Journal of Oral and Maxillofacial Surgery.* v.48, n.12, p.1525-1529, 2019.
- Hohlweg-Majert, B.; Weyer, N.; Metzger, M.C.; Schön, R. Cervicofacial necrotizing fasciitis. *Diabetes Research and Clinical Practice.* v.72, p.206-208, 2006.

- Hupp, J.R.; Ellis, III E.; Tucker, M.R. *Cirurgia Oral e Maxilofacial Contemporânea*. Elsevier Editora Ltda, 2015. ISBN: 978-85-352-3093-2.
- Lee, J.T.; *et al.* Facial necrotizing fasciitis secondary to accidental bite of the upperlip. *The Journal of Emergency Medicine*. v.41, n.1, p.5-8, 2011.
- Lima-Jr, M.O.; *et al.* Fásceíte necrotizante cervical: relato de caso. *Revista de Cirurgia e Traumatologia Buco-Maxilo-Facial*. v.20, n.3, p. 44-47, jul./set. 2020.
- Mao, J.C.; Carron, M.A.; Fountain, K.R.; *et al.* Craniocervical necrotizing fasciitis with and without thoracic extension: management strategies and outcome. *American Journal of Otolaryngology*. v.30, n.1, p.17-24, 2009.
- Mastros, N.P.; Broniatowski, M. Necrotizing Fasciitis of the Neck. *Otolaryngology–Head and Neck Surgery*. v.118; p.140-1,1998.
- Morantes, M.C.; Lipsky, B.A. "Flesh-eating bacteria": return of an old nemesis. *International Journal of Dermatology*. v.34, n.7, p.461-63, 1995.
- Murray, M.; Dean, J.; Finn, R. Cervicofacial Necrotizing Fasciitis and Steroids: Case Report and Literature Review. *Journal of Oral and Maxillofacial Surgery*. v.70, p.340-344, 2012.
- Myers, R.A.M.; Whitesides, L.; Cotto-cumba, C. Cervical Necrotizing Fasciitis of Odontogenic Origin: A case report and Review of 12 cases. *Journal of Oral and Maxillofacial Surgery*. v.58, n.2, p.144-151, 2000.
- Nogué, H.; *et al.* Clinical and imaging factors associated with severe complications of cervical necrotizing fasciitis. *Intensive Care Medicine*. v.41, n.7, p. 1256-1263, 2015.
- Obiechina, A.E.; Arotiba, J.T.; Fasola, A.O. Necrotizing fasciitis of odontogenic origin in Ibadan, Nigeria. *British Journal of Oral and Maxillofacial Surgery*. v.39, p.122-4, 2001.
- Oguz, H.; Yilmaz, M.S. Diagnosis and management of necrotizing fasciitis of the head and neck. *Current Infectious Disease Reports. Brazilian Journal of Health Review*.v.14, n.2, p.161-165, 2012.
- Ord, R.; Colleti, D. Cervico-facial necrotizing fasciitis. *Oral Diseases*. v.15, p.133–141, 2009.
- Park, E.; *et al.* Ascending necrotizing fasciitis of the face following odontogenic infection. *Journal of Craniofacial Surgery*. v.23, n.3, p.e211-e214, 2012.
- Pinho, R.B.V.; *et al.* Fásceíte necrosante cérvico-facial em paciente imunocomprometido e portador de distúrbio psiquiátrico: relato de caso. *Brazilian Journal of Health Review*.v.3, n.3, p. 6201-6212, 2020. ISSN 2595-6825.
- Puvanendran, R.; Huey, J.C.M.; Pasupathy, S. Necrotizing fasciitis. *Canadian Family Physician*. v.55, p.981, 2009.
- Riaz, N.; Saeed, T.; Younas, S. Necrotizing Fasciitis of Head and Neck Region. *Journal of Surgery Pakistan (International)*. v.23, n.2, p.76-80, 2018.
- Roberson, J.B.; Harper, J.L.; Jauch, E.C. Mortality associated with cervicofacial necrotizing fasciitis. *Oral Surgery, Oral Medicine, Oral Pathology and Oral Radiology Endodontics*. v.82, p.264-3, 1996.
- Sarna, T.; Sengupta, T.; Miloro, M.; Kolokythas, A. Cervical Necrotizing Fasciitis With Descending Mediastinitis: Literature Review and Case Report. *American Association of Oral and Maxillofacial Surgeons*.v.70, n.6, p. 1342-1350, 2012.
- Senes, L.U.; Imaura, R.; Angélico-Júnior, F.V.A.; Simoneli, L.; Frizzarini, R.; Tsuji, D.H. Infecções dos espaços cervicais: estudo prospectivo de 57 casos. *Revista Brasileira de Otorrinolaringologia*. v.68, n.3, p.388-5, 2002.
- Shaikh, N.; *et al.* Hospital epidemiology of emergent cervical necrotizing fasciitis. *Journal of Emergencies, Trauma and Shock*. v.3, n.2, p.123-125, 2010.
- Stevens, D.L.; *et al.* Practice Guidelines for the Diagnosis and Management of Skin and Soft-Tissue Infections. *Clinical Infectious Diseases*. v.41, n.10, p.1373-1406, 2005.
- Suehara, A.B.; Gonçalves, A.J.; Alcadipani, F.A.M.C.; Kavabata, N.K.; Menezes, M.B. Deep neck infection - analysis of 80 cases. *Brazilian Journal of Otorhinolaryngology*. v.74, n.2, p.253, 2008.
- Taviloglu, K.; Yanar, H. Necrotizing fasciitis: strategies for diagnosis and management. *World Journal of Emergency*.v.2, n.19, 1-3, 2007.
- Umeda, M.; *et al.* Necrotizing fasciitis caused by dental infection: A retrospective analysis of 9 cases and a review of the literature. *Oral Surgery Oral Medicine Oral Pathology Oral Radiology Endodontics*.v.95, n.3, p.283-90, 2003;
- Vallim, P.C.; Geraldo, A.H.P.S.C.; Caixeta Neto, L.S.C.; Paulesini Júnior, W. Fásceíte necrosante em região cervicofacial: relato de caso. *Revista Odontológica da Universidade Cidade de São Paulo*. v.28, n.2, p.143-7, 2016.
- Wang, Y.; Chen, H. Necrotizing Fasciitis of the Neck. *Ear, Nose & Throat Journal*. v.100, n.4, p.222–223, 2021.
- Weiss, A.; Nelson, P.; Movahed, R.; Clarkson, E.; Dym, H. Necrotizing Fasciitis: Review of the Literature and Case Report. *Journal of Oral and Maxillofacial Surgery*. v.69, p.2786-2794, 2011.
